

# Применение метода сиаскопии для оценки выраженности патологических изменений в коже при развитии меланоцитарных новообразований

М.Б. Аксененко, Т.Г. Рукша, Н.Б. Толстихина, С.Р. Кузнецов

Using SIAscopy to assess the intensity of pathologic changes in skin when melanocytic neoplasms develop

M.B. AKSENIENKO, T.G. RUKSHA, N.B. TOLSTIKHINA, S.R. KUZNETSOV

об авторах: ►

М.Б. Аксененко — аспирант кафедры патофизиологии с курсом клинической патофизиологии Красноярского государственного медицинского университета им. проф. В.Ф. Войно-Ясенецкого

Т.Г. Рукша — зав. кафедрой патофизиологии с курсом клинической патофизиологии Красноярского государственного медицинского университета им. проф. В.Ф. Войно-Ясенецкого, д.м.н., профессор

Н.Б. Толстихина — врач-дерматовенеролог ООО «ОМЕКС — Институт медицинской косметологии», г. Красноярск

С.Р. Кузнецов — доц. кафедры дерматовенерологии с курсом косметологии и ПО Красноярского государственного медицинского университета им. проф. В.Ф. Войно-Ясенецкого, директор ООО «ОМЕКС — Институт медицинской косметологии», г. Красноярск

Описывается использование метода спектрофотометрического интрадермального анализа для дифференциальной диагностики пигментных новообразований кожи.

Ключевые слова: **спектрофотометрический интрадермальный анализ (сиаскопия), меланома, меланоцитарные новообразования кожи, внутридермальный невус.**

The authors describe the use of spectrophotometry intracutaneous analysis method for the purposes of differential diagnostics of pigmented skin neoplasms.

Key words: **spectrophotometry intracutaneous analysis (SIAscopy), melanoma, melanocytic skin neoplasms, intracutaneous nevus.**

■ Сиаскопия (спектрофотометрический интрадермальный анализ) является неинвазивной методикой исследования кожи, позволяющей проводить дифференциальную диагностику меланоцитарных невусов с другими пигментными новообразованиями кожи (себорейный кератоз, гемангиома, дерматофиброма, базально-клеточный рак кожи, меланома). Сиаскопия позволяет определить уровень локализации эпидермального и дермального меланина, оценить выраженность кровотока в сосочковом слое дермы, провести оценку состояния дермального коллагена.

Сиаскопическое исследование предназначено для оптимизации ранней диагностики меланомы кожи неинвазивным способом.

Принцип метода заключается в следующем. Проводится спектральное сканирование участка размером 12 x 12 или 24 x 24 мм при помощи лучей света длиной волны от 400 до 1000 нм, которые впоследствии калибруются и благодаря серии компьютерных алгоритмов превращаются в изображения, дающие информацию о различных структурных компонентах кожи [1]. Основу метода составляет различие в излучающей и преломляющей способности структур кожи

[2]. При работе прибора луч сканера освещает кожу, часть света отражается и рассеивается от поверхности кожи, остальные же лучи поглощаются верхними слоями кожи. Излучаемый свет поглощается сначала меланином эпидермиса, затем он проникает в дерму, где поглощается гемоглобином, находящимся в эритроцитах. Рассеяние света происходит в дерме после того, как свет взаимодействует с коллагеном, в результате чего часть света возвращается на поверхность кожи. Изображения, полученные в ходе исследования, отражаются на экране как сияграммы, которые являются графическим представлением цифровой информации. Получаемые изображения отражаются в виде 5 сиасканов и трехмерных объемных изображений.

*Первый сиаскан* представляет собой цветное изображение новообразования в увеличенном виде, позволяющее дать дерматоскопическую характеристику данного образования. *Второй сиаскан* содержит информацию о наличии и распределении меланина в эпидермисе (области более темного цвета соответствуют участкам с большей концентрацией пигмента, светлого цвета — с меньшей концентрацией пигмента). *Третий сиаскан* является изображением дермального меланина в пределах исследуемого участка кожи: белые области указывают на отсутствие меланина в папиллярном слое дермы, в то время как зеленые, изумрудные, синие, розовые и черные области показывают соответственно увеличивающуюся концентрацию меланина в сосочковом слое дермы. На изображениях возможно полное отсутствие дермального меланина. В частности, в 50% случаев сложные невусы не содержат дермального меланина, так как меланоциты в дерме прекращают вырабатывать пигмент [3]. *Четвертый сиаскан* дает информацию о кровеносных сосудах новообразования: более светлые участки — зоны вытеснения сосудов растущей опухолью, участки с меньшей концентрацией гемоглобина. Присутствие розово-красного венчика по периферии новообразования характеризует область более высокой концентрации гемоглобина за счет неоангиогенеза. *Пятый сиаскан* отражает однородность распределения дермального коллагена: области светлого цвета отмечаются в местах с большей концентрацией коллагеновых волокон, уплотненного за счет фиброза, а участки темного цвета — с меньшей концентрацией. Помимо этого, специальное программное обеспечение позволяет получить *трехмерные объемные изображения*, которые возможно при исследовании повернуть на 360° по трем плоскостям.

Выделены следующие сиаскопические признаки меланомы кожи [4].

1. На первом сиаскане при стандартном увеличении определяются такие дерматоскопические признаки меланомы, как атипичная пигментная сеть, «бело-голубая вуаль», атипичные сосуды, атипичные

глобулы и точки, характеризующиеся неравномерностью окраски, различием размеров и формы, а также неравномерностью их распределения на поверхности новообразования, диффузно расположенные бесструктурные участки в пределах исследуемого новообразования.

2. На изображении эпидермального меланина (второй сиаскан) определяются неравномерность пигментации, асимметрично расположенные участки черного цвета, высокая концентрация пигмента, соответствующая зонам с высокой интенсивностью окраски черного цвета.

3. Беспорядочное распределение дермального меланина на третьем сиаскане в области инвазии опухоли, изображаемое в виде участков различного цвета в зависимости от концентрации пигмента в сосочковом слое дермы. Зеленым цветом представлена наименьшая концентрация дермального меланина, увеличение его концентрации происходит в соответствующей последовательности цветов: изумрудный, синий, розовый, черный. При этом отсутствие дермального меланина, по данным сиаскопического исследования, не может исключить диагноз меланомы кожи.

4. На четвертом сиаскане возможно определение смещения кровеносных сосудов в сосочковом слое дермы с их вытеснением из области новообразования. Кроме того, появление ярко-красного венчика по периферии участка белого цвета (опухоль), в котором кровеносные сосуды отсутствуют, относят к подозрительным изменениям и называют признаком периферической гиперемии.

5. Так называемый «феномен коллагеновых дыр» можно выявить на пятом сиаскане в виде ограниченных участков темного цвета в пределах новообразования, соответствующих зонам отсутствия коллагена. Локализация коллагена в виде «розеток» и «завитков» вокруг пораженных опухолью зон является характерным признаком меланомы кожи.

6. В режиме трехмерных изображений определяются асимметрично расположенные «шпили» разного уровня, часть из них асимметрично сконцентрирована в отдельном локусе.

Следует указать, что для постановки диагноза меланомы кожи требуется комплексная оценка не только всех сиаскопических изображений, но и данных анамнеза, клинической картины и результатов лабораторного и при необходимости инструментального обследования.

Сиаскопическими признаками доброкачественного меланоцитарного новообразования (невуса) являются гомогенная картина распределения дермального меланина и его слабовыраженная окраска по данным соответствующего сиаскана; гомогенное распределение сосудов и коллагена в дерме; отсутствие дермального меланина (данный признак является характерным, но не абсолютным).

Сиаскопические признаки гемангиомы включают наличие расширенных кровеносных сосудов, определяющихся в виде округлых или овальных лакун красного, сине-красного, красно-черного цвета. Для себорейного кератоза патогномичным признаком является наличие белых точек на пятном сиаскане, изображающем распределение коллагена.

Особенностью сиаскопии является быстрота получения изображений (10 с.), неинвазивность и полная безопасность. По данным некоторых авторов, чувствительность сиаскопии достигает 98%, специфичность — 95,7% [5]. Однако, несмотря на несомненные преимущества данного метода для дифференциальной диагностики, к недостаткам сиаскопии относят отсутствие количественных параметров для оценки получаемых результатов, что позволило бы сформулировать четкие дифференциально-диагностические критерии.

Целью настоящего исследования было проведение сравнительного анализа сиаскопических изображений у больных с меланоцитарными новообразованиями кожи и определение количественных критериев оценки результатов обследования при помощи сиаскопии.

## Материал и методы

Обследованы лица с доброкачественными меланоцитарными новообразованиями кожи ( $n = 76$ ) и пациенты с меланомой кожи ( $n = 4$ ). Контрольную группу составили здоровые добровольцы ( $n = 12$ ) без заболеваний кожи в анамнезе и без меланоцитарных новообразований на исследуемом участке кожи, исследованию были подвергнуты участки кожи, аналогичные опытным группам. Сиаскопическое исследование проводилось на базе Института медицинской косметологии (Красноярск) при помощи диагностического сканера для контактной сиаскопии SIAscope V в комплекте Mole View, фирма «Astron» (Великобритания).

Последующий анализ полученных изображений основывался на измерении площади зон определенного цвета при помощи программы AutoCAD 2009 с последующим подсчетом доли площади каждой зоны по отношению ко всему новообразованию. Кроме того, определяли общую площадь новообразования и его диаметр.

Статистическая обработка данных проводилась в программе STATISTICA 6,0 с использованием точно-

го критерия Фишера для многогрупповых сравнений по качественным признакам. Для оценки количественных признаков использовали непараметрические критерии Манна — Уитни и Крускала — Уоллиса.

## Результаты исследования и обсуждение

Показано, что размеры меланомы в исследуемой выборке были достоверно больше размеров доброкачественных меланоцитарных новообразований (табл. 1, рис. 1). Обнаружено достоверное увеличение содержания эпидермального меланина в меланомах ( $p < 0,005$ ) по сравнению с внутридермальными невусами. У пациентов с меланомой кожи определялось неравномерное распределение пигмента в виде асимметричных участков черного цвета. У испытуемых с доброкачественными невусами количество эпидермального меланина было умеренным (рис. 2). У всех добровольцев в контрольной группе отмечалось незначительное количество эпидермального меланина (табл. 2).

Содержание дермального меланина в области новообразования у пациентов с меланомой кожи также было достоверно выше ( $p < 0,005$ ), чем у пациентов с внутридермальными невусами (табл. 3). У 26,3% испытуемых с доброкачественными невусами отмечалось полное отсутствие меланина в дерме по данным сиаскопии, что может быть связано с происходящим в ряде случаев прекращением или значительным снижением синтеза меланина меланоцитами при их пролиферации в дерму.

При спектрофотометрической оценке плотности сети микрососудов и их пространственной взаимосвязи у пациентов с меланомой кожи в 100% случаев определялись признаки эритемы по периферии новообразования, а также резкое снижение или отсутствие дермального кровотока в центре новообразования при наличии интенсивной васкуляризации на периферии (см. рис. 1), при внутридермальных невусах данный признак определялся всего в 8,57% случаев. В здоровой коже во всех случаях васкуляризация оценивалась как умеренная (табл. 4), распределение сосудистой сети было равномерным. У пациентов с меланомой кожи были выявлены участки деструкции коллагена, так называемые «коллагеновые дыры», занимающие примерно треть площади всего ново-

**ТАБЛИЦА 1**

**Определение площади новообразования и его поперечного размера**

| Показатель                               | Меланома кожи<br>( $n = 4$ ) | Внутридермальные невусы<br>( $n = 76$ ) | Контрольная группа<br>( $n = 12$ ) |
|--|------------------------------|---|------------------------------------|
| Площадь новообразования, мм <sup>2</sup> | 18803 ± 163*                 | 9854 ± 2103*                            | —                                  |
| Диаметр исследуемого новообразования, мм | 2338 ± 208*                  | 395 ± 346*                              | —                                  |

Примечание. Здесь и в табл. 2—5: \* различия между группами достоверны ( $p < 0,005$ ).

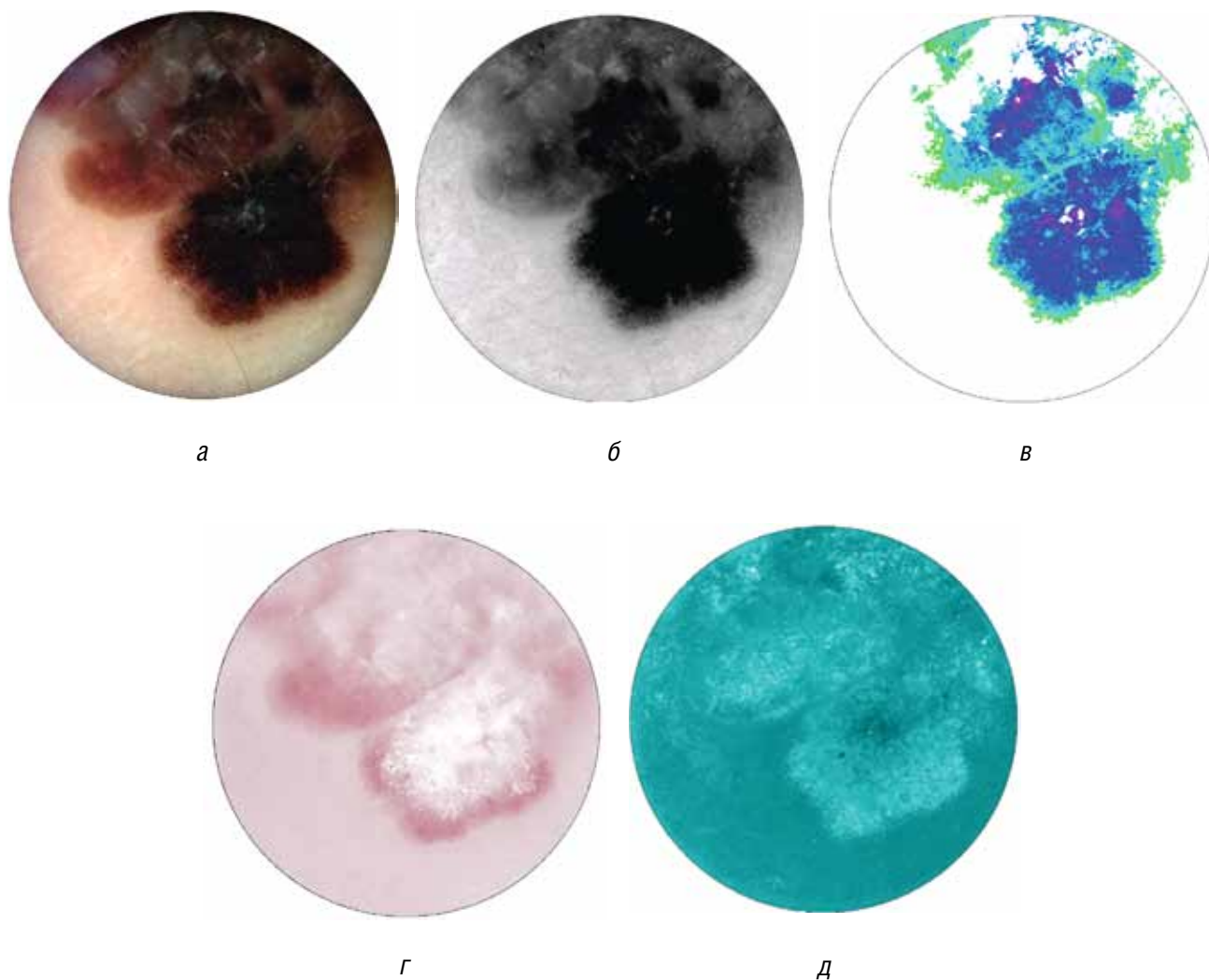


Рис. 1. Сиаскопическое изображение меланомы кожи.

Увеличенное цветное изображение образования (а), содержание меланина в эпидермисе в области новообразования: более темная окраска указывает на повышение содержания пигмента (б), содержание меланина в дерме в области новообразования: участки различного цвета соответствуют разной концентрации пигмента и свидетельствуют о его неравномерном распределении в области инвазии опухоли (в), расположение кровеносных сосудов в дерме в области новообразования: наблюдается перераспределение кровотока со смещением сосудов на периферию новообразования (г), распределение коллагена в дерме: темные участки свидетельствуют о снижении содержания коллагена (д)

ТАБЛИЦА 2

Содержание эпидермального меланина в новообразовании (доля площади новообразования, %)

| Интенсивность окраски | Меланома кожи<br>(n = 4) | Внутридермальные невусы<br>(n = 76) | Контрольная группа<br>(n = 12) |
|-----------------------|--------------------------|-------------------------------------|--------------------------------|
| Высокая               | 35 ± 2,7*                | 4,62 ± 1,2*                         | 100                            |
| Умеренная             | 53,4 ± 3,2*              | 31,9 ± 2,4*                         | 0                              |
| Незначительная        | 14,6 ± 2,1*              | 63,4 ± 4,1*                         | 0                              |

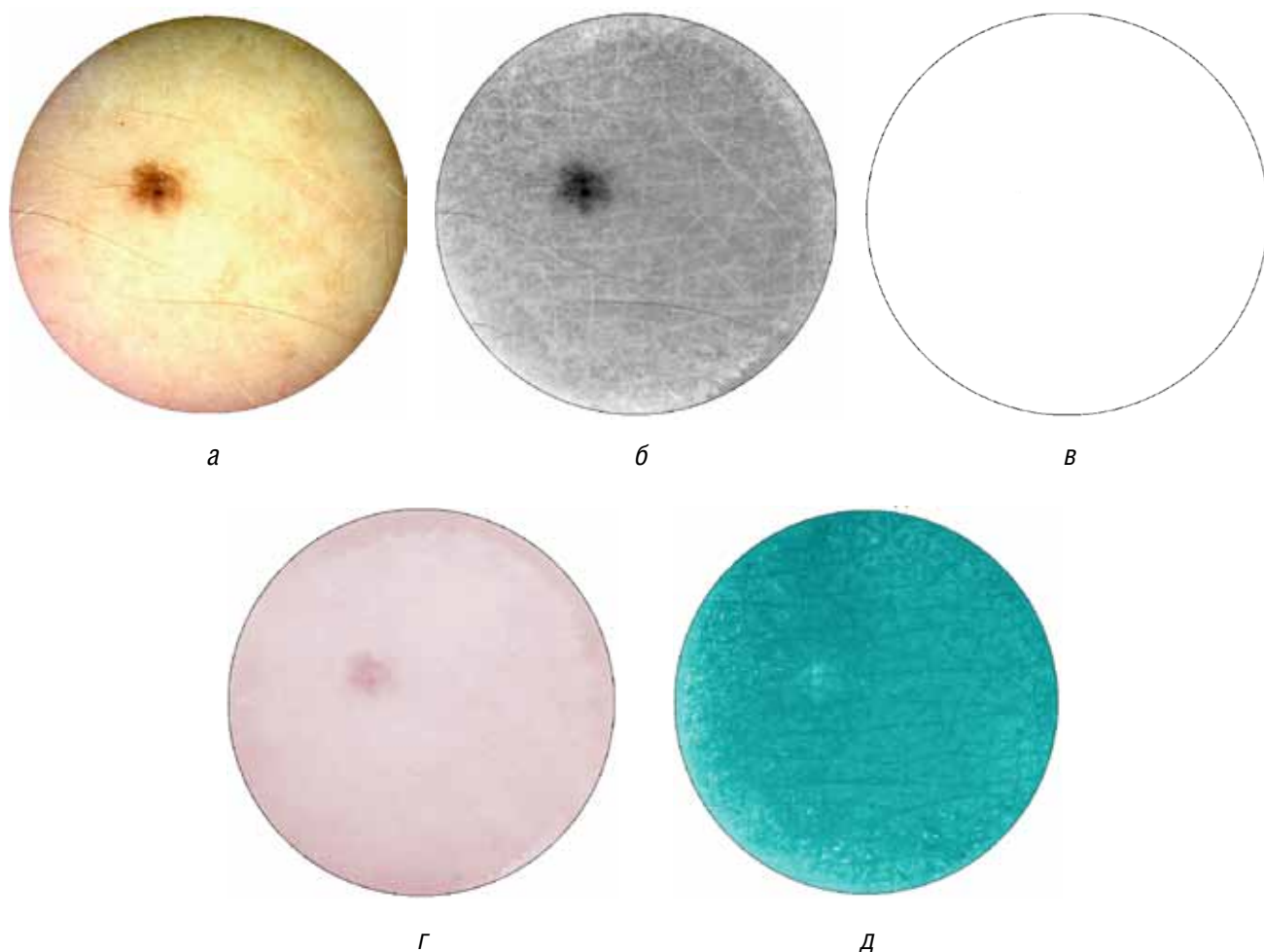


Рис. 2. Сиаскопическое изображение внутридермального невуса. Увеличенное цветное изображение образования (а), меланин на уровне эпидермиса (б), меланин на уровне дермы не определяется (в), дермальные сосуды в области образования (г), распределение коллагена в дерме с незначительным увеличением концентрации в области новообразования в виде участка белого цвета (д)

**ТАБЛИЦА 3**
**Содержание дермального меланина в новообразовании (% площади новообразования по данным третьего сиаскана)**

| Показатель                      | Меланома кожи<br>( <i>n</i> = 4) | Внутридермальные невусы<br>( <i>n</i> = 76) | Контрольная группа<br>( <i>n</i> = 12) |
|---------------------------------|----------------------------------|---|--|
| Содержание дермального меланина | 100 ± 1,96*                      | 73,7 ± 2,08*                                | —                                      |

**ТАБЛИЦА 4**
**Характеристика васкуляризации новообразования (%)**

| Характеристика васкуляризации новообразования в соответствии с цветом окрашивания на четвертом сиаскане          | Меланома кожи | Внутридермальные невусы | Контрольная группа |
|--|---------------|-------------------------|--------------------|
| Белое окрашивание  | 31 ± 2,02*    | 15,8 ± 2,05*            | 0                  |
| Бледно-розовое окрашивание   | 23,4 ± 2,34*  | 44,5 ± 3,28*            | 100                |
| Розовое окрашивание  | 0 ± 1,96*     | 34,3 ± 3,4*             | 0                  |
| Красное окрашивание  | 0 ± 1,96*     | 5,29 ± 2,6*             | 0                  |
| Абсолютное число и доля (%) новообразований с положительным симптомом периферического эритематозного покраснения | 4 (100)*      | 6 (8,57)*               | 0                  |

ТАБЛИЦА 5

Содержание коллагена в дерме в области новообразования (доля площади образования, %)

| Содержание коллагена в дерме в соответствии с цветом окрашивания на пятом сиаскане | Меланома кожи | Внутридермальные невусы | Контрольная группа |
|--|---------------|-------------------------|--------------------|
| Высокое  | 53,1 ± 2,9*   | 10,3 ± 2,08*            | 0                  |
| Умеренное  | 49 ± 2,5*     | 14,3 ± 1,76*            | 0                  |
| Незначительное   | 11,5 ± 1,3*   | 0 ± 1,07*               | 0                  |
| Отсутствие или очень низкое  | 0 ± 1,09*     | 32,6 ± 2,8*             | 0                  |
| Нормальное   | 29,1 ± 1,31   | 0 ± 0,76                | 100                |

образования, в то время как у пациентов с невусами и в контрольной группе данный признак не определялся (табл. 5). Напротив, при внутридермальных невусах определялось усиление синтеза коллагена в зоне новообразования, расположение данных участков было равномерным. На всей поверхности кожи у пациентов в контрольной группе выявлялось однородное умеренное распределение коллагеновых волокон.

Таким образом, сиаскопия (метод спектрофотометрического интрадермального анализа) позволяет оценить степень выраженности патологического процесса в эпидермисе и дерме, интенсивность деградации внеклеточного матрикса при развитии злокачественных новообразований кожи и может быть использована для оптимизации дифференциальной диагностики меланомы кожи. ■

### Литература

1. Moncrieff M., Cotton S., Claridge E. et al. Spectrophotometer intracutaneous analysis: a new technique for imaging pigmented skin lesions. *Br J Dermatol* 2002; 146 (3): 448—457.
2. Tehrani H., Walls J., Price G. et al. A novel imaging techniques as an adjunct to the in vivo diagnosis of nonmelanoma skin cancer. *Br J Dermatol* 2006; 155 (6): 1177—1183.
3. Glud M., Gmadecki R., Drzewiecki K. Spectrophotometric intracutaneous analysis versus dermoscopy for the diagnosis of pigmented skin lesions: prospective, double-blind study in a secondary reference centre. *Melanoma Res* 2009; 19 (13): 176—179.
4. Moncrieff M. Use of a spectrophotometric intracutaneous analysis device in the real-time diagnosis of melanoma. *Br J Dermatol* 2008; 158 (2): 422—424.
5. Tehrani H., Walls J., Price G. et al. A prospective comparison of spectrophotometric intracutaneous analysis to clinical judgment in the diagnosis of nonmelanoma skin cancer. *Ann Plast Surg* 2007; 58 (2): 2009—2011.